肺炎

上総記念病院　　櫻田　剛

肺炎 1

64 歳男性、胸部単純 CT

撮影条件：120kV・200mA・0.75sec・10/10/10

肺野条件：右肺上葉に大きな consolidation が認められます（図 1）。

consolidation とは、容積の減少がなく、肺胞内が水濃度の物質で満たされ、画像において透過性の変化が表れるものをいいます。肺胞内部が炎症性の浸出液や、肺癌などの組織で満たされても、まとめて consolidation と呼びます。consolidation 内に気管支が抜けて写って見える air bronchogram、気管支壁が肥厚して線路状の陰影のように写る tramline も認められます。

縦隔条件：右肺上葉の consolidation は、胸膜との境界も鮮明です。内部に air bronchogram が認められます（図 2）。右肺にごく少量の胸水を認めます。大動脈周囲や気管支周囲のリンパ節の腫大は認められません。

胸部単純写真：CT 画像時の写真と抗生剤投与、三日後の写真を比べると consolidation の消失が確認できます。よってこの症例は肺炎であったことがわかります（図 3）。

ポイント

・肺炎と思われる画像でも、肺癌などの可能性も考える。

・consolidation の意味を考える。

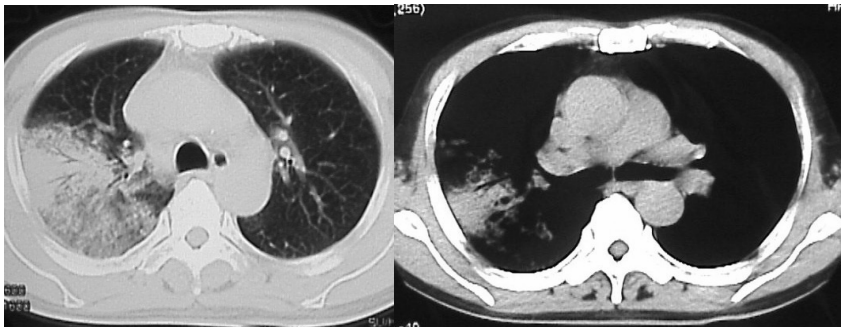

図 1. 右肺上葉の consolidation

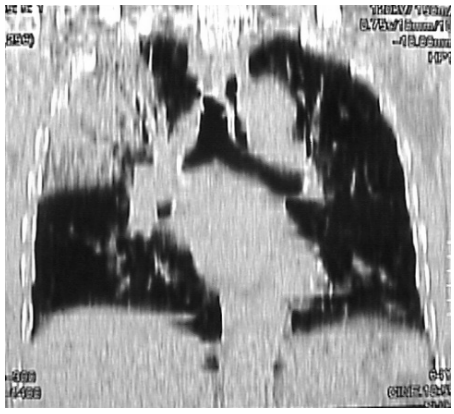

図 2. 右肺上葉の consolidation (MPR)

図 3. 上段：入院時胸部 XP
下段：入院 3 日後の胸部 XP

肺炎 2

75 歳男性、胸部単純 CT

撮影条件：120kv・200mA・0.8sec・10/10/10

肺野条件：両肺には気管支の周囲に散在する間質性の変化、気管支に沿った境界不鮮明な淡い陰影が多数認められます（図１）。

縦隔条件：右肺に多量の胸水を認めます。胸水内部は均一濃度なので出血や無気肺は認められません(図２)。左心室の肥大、そして大動脈弓周囲、気管分岐前リンパ節の腫大を認めます（図３）。

スカウト像：若干の両肺の濃度差を認めるがこの画像からは胸水がこれほど溜まっていると予測できません（図４）。

ポイント

・CT はとても情報量の多い検査である。

・縦隔条件は、気管周囲、気管分岐前、大動脈弓周囲のリンパ節腫大のチェックをする。

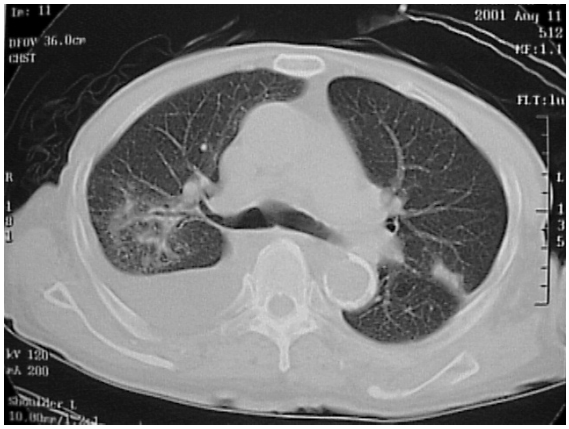

図 1. 気管支に沿った淡い陰影

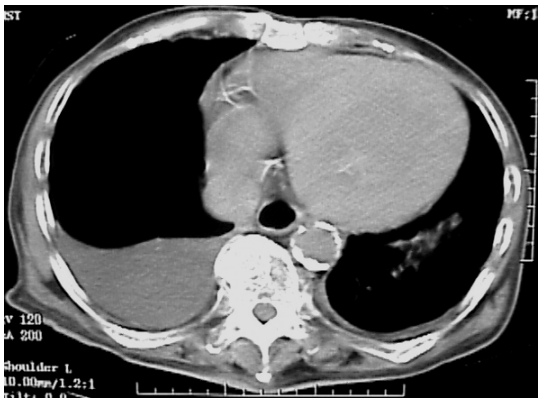

図 2. 右肺の胸水、左心室肥大

図 3. リンパ節の腫大

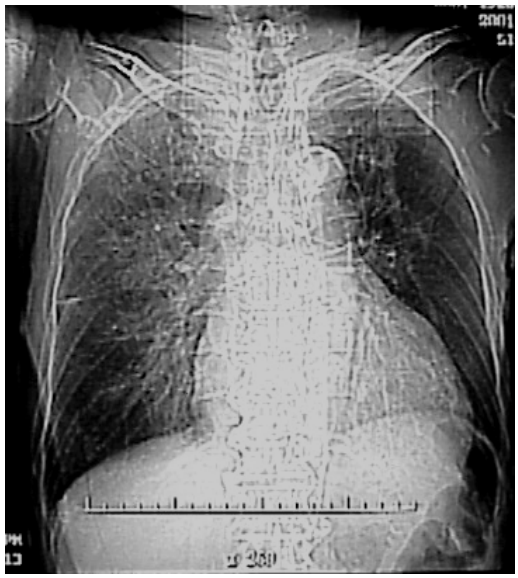

図 4. スカウト像

肺炎 3

72 歳男性、胸部単純 CT

撮影条件：120kv・200mA・0.75sec・10/10/10

肺野条件：両肺上葉に多数のブラを認めます。

ブラは嚢胞内部に血管影がないことで確認できます（図１）。そして、肺上葉から中葉にかけ、間質性変化を伴う網目状に見られる網状影を認めます。その一部は、蜂の巣のように見える蜂巣状陰影が認められます。間質性変化は時間がたつとともに変化し、スリガラス状から網状、蜂巣状と変わり、最後には肺繊維症となってしまいます（図 2)。この画像は間質性の変化が混在しています。右肺中葉の末梢と肺門部に consolidation を認めます。consolidation 内部には、air bronchogram などの所見は認められません（図３）。

縦隔条件：右肺中葉の末梢と肺門部に辺縁不整な consolidation を認めます。内部に air bronchogram はありません。右肺末梢の結節影は、石灰化や空洞はなく、胸膜との境界も鮮明です。右肺にごく少量の胸水を認め、気管分岐前リンパ節が腫大しています。

ポイント

・この後の検査として造影 CT が必要である。

・縦隔条件で胸膜との関係をよく観察する。

・consolidation 内部をよく観察する。

総合まとめ

consolidation の中には肺炎や肺癌などいろいろな病変が考えられ、画像だけで決めることはできません。その他 air bronchogram の所見やリンパ節腫大の有無、胸膜との関係などを見ることも重要なポイントです。そして、造影検査をすることにより、さらに情報量の多い画像が得られると思います。

図 1. 両肺上葉のブラ

図 2. 間質性変化

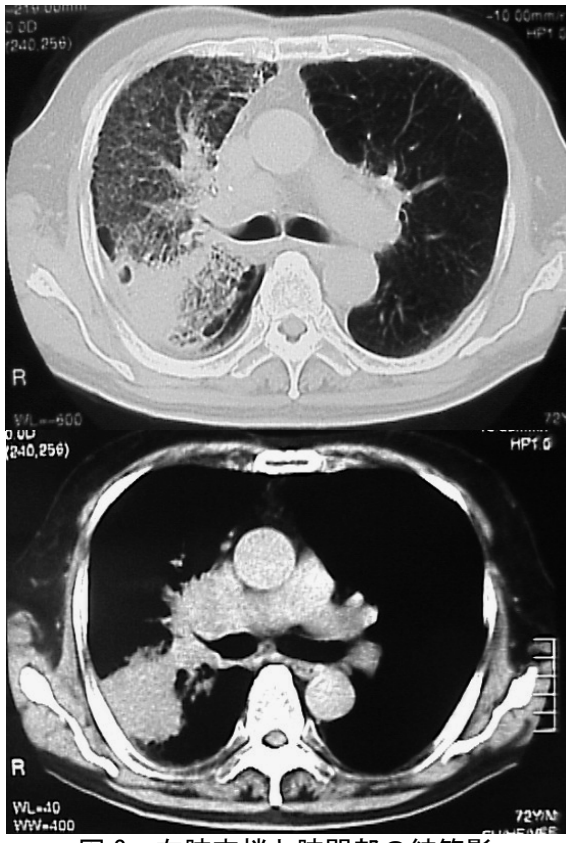

図 3. 右肺末梢と肺門部の結節影